Aus der Medizinischen Klinik zu Basel
(Direktor: Prof. Dr. *R. Staehelin.*)

Ueber

Meningokokkenmeningitis

Die Fälle der Basler Medizinischen Klinik in den Jahren 1908—1921

Inaugural-Dissertation

zur

Erlangung der Doktorwürde

der

Hohen medizinischen Fakultät

der

Universität Basel

vorgelegt von

Ljubomir Melsanowitsch

aus Wloclawek (Polen)

BASEL 1923

Benno Schwabe & Co. (Schweighauserische Buchdruckerei)

Aus der Medizinischen Klinik zu Basel
(Direktor: Prof. Dr. *R. Staehelin.*)

Ueber

Meningokokkenmeningitis

Die Fälle der Basler Medizinischen Klinik in den Jahren 1908—1921

Inaugural-Dissertation

zur

Erlangung der Doktorwürde

der

Hohen medizinischen Fakultät

der

Universität Basel

vorgelegt von

Ljubomir Melsanowitsch

aus Wloclawek (Polen)

BASEL 1923

Benno Schwabe & Co. (Schweighauserische Buchdruckerei)

Genehmigt auf Antrag von Herrn Prof. Dr. *R. Staehelin.*

R. UNIV.
BIBLIOTHEEK
LEIDEN

Sonderabdruck aus der Schweizerischen Medizinischen Wochenschrift 1923.

Die Meningitis cerebrospinalis epidemica ist in der Schweiz in letzter Zeit nicht in größeren Epidemien aufgetreten. Doch scheint seit Beginn des Weltkrieges eine Häufung der Fälle aufgetreten zu sein. Aus diesem Grunde dürfte es angezeigt sein, die auf der medizinischen Klinik seit 1908 behandelten Fälle mitzuteilen, um so mehr, als sich darunter einige interessante Fälle finden, namentlich der am Schluß angeführte Fall von Meningokokkensepsis, bei dem bei Serumtherapie anaphylaktische Erscheinungen beobachtet wurden und der mit Vaccinetherapie geheilt wurde.

Im ganzen sind es 24 Fälle. Allerdings wurden die Meningokokken nur bei 18 von diesen nachgewiesen, bei den übrigen 6 mußte aber die Diagnose auf Grund der Symptome und des Verlaufs gestellt werden. Daß der Meningokokkennachweis nicht in allen Fällen gelingt, ist auch schon früher gezeigt worden *(Hochhaus, Morgenstern)*. Wichtig erscheint auch die von *Kleinschmidt* erwähnte diagnostische Regel: „Wenn man den Ausgangspunkt einer eitrigen Meningitis nicht feststellen kann, so spricht das mit Wahrscheinlichkeit dafür, daß Meningokokken die Erreger sind" *(Matthes)*.

Die Krankheitsfälle waren *den Jahren nach* folgendermaßen verteilt:

Jahr	Zahl der Fälle
1908	3
1909	—
1910	1
1911	—
1912	—
1913	—
1914	—
1915	4
1916	1
1917	2
1918	3
1919	2
1920	7
1921	1

Aus dieser Tabelle ist ersichtlich, daß 20 Fälle der in den letzten 14 Jahren vorgekommenen Meningitiden auf die Kriegs- und Nachkriegsperiode fallen. Im Jahre 1908 sind 3 Fälle in Behandlung gewesen, und bis 1915 ist, wenn man von dem einen

im Jahr 1910 vorgekommenen Fall absieht (es sind in diesem Falle keine Meningokokken nachgewiesen worden), kein Fall von epidemischer Genickstarre vorgekommen. Das würde auch damit übereinstimmen, was *Morawitz* ein prädisponierendes Moment nennt, nämlich daß die Entbehrungen und Einschränkungen der letzten Kriegs- und Nachkriegsjahre, verbunden mit der ungenügenden Ernährung der niederen Klassen, einen günstigen Boden für das Aquirieren der Meningokokkenmeningitis geschaffen hätten.

Was den *Wohnort* betrifft, so kamen die Krankheitsfälle zum größeren Teil (14) aus Basel, 2 Patienten waren auf der Reise von Biel resp. aus dem Kanton Bern erkrankt. Von den übrigen 8 kamen 4 aus Dörfern aus der Nähe von Basel, 3 aus 3 Dörfern im Jura, die nahe beieinander liegen, aus einer Gegend, aus der immer wieder Fälle von Meningokokkenmeningitis vorkommen. Es läßt sich kein Zusammenhang zwischen den einzelnen Fällen nachweisen. Die Soldaten sind nicht nur aus verschiedenen Kompagnien, sondern auch aus verschiedenen Regimentern.

Nur in einem Fall wird in der Anamnese angegeben, daß zur selben Zeit in seinem Wohnort (E.) zahlreiche Bewohner an ähnlichen Symptomen erkrankten. Krankheitsdauer 10—14 Tage. In der Familie und in der Arbeitsstätte war keine ähnliche Erkrankung vorgekommen.

Selbstverständlich ist aus der Angabe des Patienten kein Schluß zu ziehen, daß die in seinem Wohnorte herrschende Krankheit, gerade die uns interessierende sein mußte. Ich erwähne es nur der Vollständigkeit halber.

Die Verteilung der Fälle *auf die einzelnen Monate* zeigt die bekannte Häufung am Ende des Winters und im Frühling. 19 Fälle haben in den Monaten Februar bis Juni begonnen, 8 davon allein im April.

Auf die verschiedenen *Lebensalter* verteilen sich die Fälle folgendermaßen:

16 bis 20 Jahre	3 Fälle
20 „ 30 „	10 „
30 „ 40 „	5 „
40 „ 50 „	4 „
Im Alter von 50 Jahren	2 „

Auch in diesen Fällen sieht man eine deutliche Abnahme der Erkrankungen mit dem Alter.

Dem *Berufe* nach waren:

Soldaten	5
Hausfrauen	1
Studenten	1

Wirte und Metzger	1
der Arbeiterklasse gehörten an	16

Aus dieser Statistik läßt sich nicht ohne weiteres die Annahme bestätigen, daß die epidemische Genickstarre eine Soldatenkrankheit sei, $^4/_5$ der Fälle gehörten der Zivilbevölkerung an. Was sich aber deutlich ersehen läßt, ist die Zugehörigkeit von $^2/_3$ der Fälle der Arbeiterklasse, was dem Verhältnis der überhaupt in der Klinik behandelten Berufsklassen entspricht.

Allerdings sind unter unseren 24 Fällen 5 Soldaten, also nahezu $^1/_5$, während die im Basler Bürgerspital aufgenommenen Soldaten in den Jahren 1915—1920 nur etwa $^1/_{10}$ der Gesamtzahl ausmachen. Das weist auch wieder darauf hin, daß im Militärdienst die Bedingungen zum Aquirieren der Krankheit in besonderem Maße gegeben sind.

Dem *Geschlecht* nach waren:

Männer	19
Frauen	5

Es stimmt mit den Beobachtungen vieler Autoren überein, daß das männliche Geschlecht von der epidemischen Meningitis mehr befallen wird, als das weibliche *(Ziehen)*.

Von den 24 Fällen sind nur bei 4 ausgesprochene *Prodromalerscheinungen* verzeichnet, wie allgemeines Schwindelgefühl, Kopfschmerzen, in einem Fall Husten, in einem andern Fall Halsschmerzen.

Bei allen andern Fällen begann die Krankheit typisch plötzlich mit Kopfschmerzen, Erbrechen, Nackensteifigkeit, Delirien, bei den einen mehr, bei den andern weniger ausgesprochen. In zwei Fällen gaben die Erkrankten an, daß eine „Influenza" vorausgegangen sei. In einem weitern Fall ging der Infektion ein Schädeltrauma voraus, auf das der Patient nicht sofort achtete.

Was sonst an einzelnen Fällen Interessantes beobachtet wurde, geht aus der *Uebersicht unserer 24 Fälle* hervor:

3 Fälle lassen sich in die Gruppe der *leichten Fälle* einreihen (F. 878/1920; M. 916, 1920; M. 402, 1919). In einem Fall handelt es sich um eine Mischinfektion mit grampositiven diphtheriebazillenähnlichen Stäbchen. Dieser Fall verlief auffallend leicht.

Nur in dem eben erwähnten Fall von Mischinfektion wurden im Lumbalpunktat Meningokokken gefunden.

In den andern 2 Fällen, bei denen keine Meningokokken nachgewiesen wurden, erlaubte der typische Beginn und Verlauf der Krankheit die Diagnose auf Meningokokkenmeningitis zu stellen.

Die Krankheit dauerte in diesen Fällen 8—10 Tage und ging in Heilung aus.

In den 3 Fällen von *sehr akutem Verlauf* (M. 1196, 1920; M. 16, 1915; M. 411, 1908) zeichnete sich der eine dadurch aus, daß er mit normalen axillären Temperaturen einherging. In den andern 2 Fällen waren hohe Temperaturen zu verzeichnen.

In allen drei Fällen wurden Meningokokken nachgewiesen.

In einem Fall dauerte die Krankheit 3½ Tage, im zweiten 4 und im dritten 5 Tage.

Alle drei Fälle endigten letal.

12 Fälle waren von *ganz typischem Verlauf* (6—12 Tage) (M. 445, 1920; F. 574, 1910; M. 2092, 1918; M. 50, 1915; M. 633, 1915; M. 421, 1920; M. 177, 1908; F. 648, 1908; M. 933, 1920; F. 945, 1919; M. 1494, 1918; M. 1318, 1918).

Von diesen Fällen wäre zu berichten, daß in einem (M. 1494, 1918) tödlich abgelaufenen Falle bei der Obduktion multiple Herde im Gehirn gefunden wurden. Intra vitam war die Lähmung einer Körperhälfte aufgetreten. Die Lidspalte war auf der gelähmten Seite erweitert. Er schwitzte merklich auf der gelähmten Seite; Babinski war hier positiv.

In einem andern Fall (M. 574, 1910) trat, nachdem Patient schon fieberfrei war, eine Strumitis auf, die aber nach 4 Tagen schwand.

In einem dritten Fall (F. 574, 1910) war eine Mischinfektion mit grampositiven Kokken zu verzeichnen. Dieser Fall ging in Heilung aus und zeichnete sich in nichts von den anderen reinen Meningokokkenmeningitisfällen aus.

Im vierten Fall (M. 445, 1920), der tödlich endigte, wurde eine Punktion des rechten Hirnventrikels mit nachfolgender Antimeningokokkenseruminjektion gemacht, es war kein sichtbarer Erfolg zu vermerken.

Von den andern Fällen ist nichts Besonderes zu verzeichnen.

Von den 12 Fällen endigten 4 tödlich; die übrigen 8 gingen in Heilung aus. Die längste Krankheitsdauer war 19 Tage. Meningokokken wurden in 10 Fällen nachgewiesen, in 2 Fällen war der bakteriologische Befund negativ. Die Diagnose wurde auf Meningokokkenmeningitis gestellt, weil der Beginn und der ganze Verlauf der Krankheit dafür sprachen.

Ein Fall von *subakutem Verlauf* (M. 123, 1920) begann so, daß der Patient plötzlich beim Radfahren, 14 Tage vor Spitaleintritt, bemerkte, daß er den Kopf nicht mehr bewegen konnte. Keine abnorme Temperatur. Hatte Kopfschmerzen. Eine Woche lang, außer dieser Unbeweglichkeit des Kopfes, keine Beschwerden. In der zweiten Woche war er ganz beschwerdefrei, stand auf, fühlte sich wohl. Ende zweiter Woche wurde er plötzlich bewußtlos. Nachdem er wieder zur Besinnung kam, heftige Kopfschmerzen. Wurde in das Spital eingeliefert. Hier 9 Tage Fieber. Anfangs wurde eine beginnende Neuritis nervi

optici konstatiert. Vor Spitalaustritt war keine mehr zu sehen. Der Verlauf zeigte sonst nichts Besonderes, was erwähnenswert wäre. Erwähnenswert ist dieser Fall der beschwerdefreien Periode und des Beginnes wegen. Meningokokken konnten in diesem Fall nicht nachgewiesen werden.

Von den Fällen mit *protrahiertem Verlauf* (über 3 Wochen, 5 an Zahl), ist zu berichten:

Im ersten Fall (M. 705, 1917), bei dem die akuten Symptome einen Monat anhielten, klagte der Patient noch lange in der Rekonvaleszenz über Steifigkeit im Rücken. Bei größeren Bewegungen, zum Beispiel beim Drehen des Rumpfes, hatte er heftige, oft lange anhaltende Schmerzen. Meningokokken wurden in diesem Fall nachgewiesen.

Im zweiten Fall (M. 1004, 1917) von 24 Tagen Krankheitsdauer und sehr schwerem Verlauf, begann die Krankheit mit einer Angina und unbestimmten Prodromalstadien. Dann setzten Nackensteifigkeit und Delirien ein. Beim Spitaleintritt hatte er einen Herpes labialis, leichten Trismus, deutlichen Kernig, erhöhte Patellarreflexe, keinen Babinski, incontinentia alvi et urinae. Im trüben Lumbalpunktat 16.000 Zellen in mm^3, mikroskopisch Meningokokken. Am 7. Tag trat ein leichter Ikterus auf. Am Anfang wurde im Augenhintergrund Hyperämie und Schlängelung der Gefäße festgestellt. Später waren keine pathologischen Veränderungen nachzuweisen. Kernig und Nackenstarre ließen sich noch lange in der Rekonvaleszenz nachweisen. Ist geheilt entlassen.

Beim dritten Fall (M. 331, 1916) kann der Beweis dafür, daß Meningokokken die Ursache der Erkrankung waren, nicht mit Sicherheit geleistet werden. Wir haben aber den Fall hier aufgenommen, weil der Herpes, das Exanthem und der Verlauf der meningitischen Erscheinungen uns doch sehr für eine Meningokokkenmeningitis zu sprechen schienen und weil die im Lumbalpunktat und im Blut nachgewiesenen Stäbchen (in die Gruppe des Bacillus putrificus gehörend, von dem Meningitis nicht dokumentiert ist) am ehesten als Sekundärinfektion oder als Verunreinigung angesehen werden müssen.

Hier handelt es sich um einen 21jährigen Soldaten, der eine Panophthalmie davontrug und dem der eine Bulbus schließlich auf der hiesigen Augenklinik enukleiert werden mußte. Er erkrankte plötzlich mit Fieber, Erbrechen, Nackensteifigkeit und wurde ins Lazarett eingeliefert. Dort am 4. Tage Herpes labialis. Am 5. Tage wurden bei ihm Diplopie, Verringerung der Sehschärfe, trägere Pupillenreaktion am linken Auge konstatiert; am 7. Tage eine Iridocyclitis. Im Lumbalpunktat wurden gramnegative plumpe Stäbchen, Vermehrung der Zellen gefunden. Die polynukleären Leukocyten überwogen. Beim Spitaleintrittsstatus zeigte er diffus am ganzen Körper verbreitete blaßrote Flecken, freies Sensorium, starke Nackensteifigkeit, Kernig angedeutet, Herpes an der Ober- und Unterlippe und Nasenwurzel; am linken Bulbus Injektion der Conjunctiva, deutliche Trübung der Iris mit Iridocyclitis. Visus links herabgesetzt. Patellarreflex war nicht auszulösen, die übrigen Reflexe positiv. Die am 11. Krankheitstage vorgenommene Lumbalpunktion ergab trübes Exsudat mit spärlichen grampositiven Stäbchen und fast ausschließlich Lymphocyten. 2 Tage später im Lumbalpunktat $^9/_{10}$ polynukleäre Leukocyten und $^1/_{10}$ Lymphocyten. Am 14. Tage Schüttelfrost. Im Blut wurden Bakterien nachgewiesen, die mit Putrificuskulturen agglutinierten. Am 25. Krank-

heitstag fieberfrei; Nackensteifigkeit und Beweglichkeit des Rumpfes normal. Zwei Wochen später in die Augenklinik verlegt, wo die Enucleatio bulbi vorgenommen wurde.

Im vierten Fall (F. 541, 1915) handelte es sich um eine 50jährige Frau, die an Husten mit Auswurf, stechenden Kopfschmerzen, Nackenschmerzen und Halsschmerzen erkrankte. Nach einigen Tagen heftige, stechende Schmerzen in den Fingern-, Ellbogen- und Kniegelenken. Der Schlaf war gestört, Appetitlosigkeit, Obstipation. 3 Wochen nach Krankheitsbeginn trat sie in das Spital ein. Nach Spitaleintritt zeigte sie begrenzte Rötung im Gesicht, keine Exantheme. Sie machte einen müden Eindruck. Starke Nackensteifigkeit. Träge Pupillenreaktion.

Leichte Cyanose der Lippen. Rachen gerötet. Abdomen stark aufgetrieben. Patellarreflexe und Achilles-Sehnenreflexe fehlten. Fußsohlenreflex war sehr lebhaft. Halswirbelsäule ungefähr in der Höhe des 4. und 5. Halswirbels stark eingebogen. Vom Munde aus ließ sich entsprechend dieser Stelle eine Vorwölbung fühlen. Im Röntgenbilde unsichere Verwachsungen zwischen zweitem und drittem Halswirbel. Diffuse Druckempfindlichkeit der ganzen Haut und Muskulatur, am stärksten am Kopf, ungefähr in der Ausbreitung des Trigeminus und an den Austrittsstellen des Auricularis magnus, occipitalis major et minor. Die Schmerzen in diesen Gebieten wurden erhöht bei Bewegungen, besonders des Halses. Im Urin 0,04% Eiweiß, granulierte Zylinder, Leukocyten und vereinzelte Erythrocyten.

Es wurde am 2. Tag nach Spitaleintritt eine Lumbalpunktion gemacht. Im Lumbalpunktat wurden bakteriologisch einige Sarcina flava und Staphylokokken gefunden. Bald nach der Lumbalpunktion Besserung der Kopfschmerzen, konnte den Kopf besser bewegen. Am dritten Tag nach Spitaleintritt am Morgen Temperatur normal, am Nachmittag wieder heftige Kopfschmerzen und Fieber. Im Blut Hyperleukocytose (12 800 Leukocyten, 81,5% Polynucleäre). Am 9. Tag nach Spitaleintritt wurde Einstellungsnystagmus konstatiert beim Blick nach links. Stets Kopfweh, nach Lumbalpunktion abnehmend; Klagen bald über Zahn-, bald über Rückenschmerzen. Am 17. Tage nach Spitaleintritt klagte sie über anfallsweise auftretende, gürtelförmige Schmerzen in der Höhe des Kreuzes. Die Sensibilitätsprüfung ergab Hyperästhesie im Bereich des 5. rechten Lumbalsegmentes und im Bereich des 10. und 11. Dorsalsegmentes vorn beiderseits. Temperaturempfindung wird fast ausschließlich fehlerhaft an den Beinen angegeben. Im Bereich des 4. bis 8. Dorsalsegmentes Hyperästhesie für Wärme. Augenhintergrund normal. 2 Tage später wurde eine Pupillenveränderung rechts und ein Zurückbleiben des rechten Bulbus bei Bewegungen konstatiert. Nach einigen Tagen Lidspalte rechts erweitert, leichter Exophthalmus. Die Sensibilitätsprüfung ergab eine Zone herabgesetzter Berührungsempfindung beiderseits der Vulva und der Gegend der linken Scapula; Hyperästhesie gegen Kälte am ganzen Körper. Aufmerksamkeit ziemlich gut. Seit Eintritt ist Witzelsucht bemerkbar. Patellarreflex negativ. Oppenheim beiderseits stark positiv, Kernig deutlich. An den Lungen die Grenzen normal. Hinten links von der Mitte der Scapula abwärts etwas verschärftes Exspirium. Die Röntgenaufnahme zeigte am rechten Hilus Verkalkungen, Andeutung von Marmorierung, Verdacht auf Miliartuberkulose. Im Sputum keine Tuberkelbazillen.

4 Wochen nach Spitaleintritt ist Patientin verwirrter, häufig negativistisch aufgelegt. Herzdämpfung 1 Querfinger nach links von der Mammillarlinie, verbreitert; Pupillen gleich weit; Augen-

bewegungen frei; Oppenheim rechts vorhanden, links undeutlich; Incontinentia alvi et urinae.

Allmählich verschlimmerte sich der Allgemeinzustand der Patientin. In der 5. Woche behauptete sie auf Anfragen, es gehe ihr gut. Im Lumbalpunktat starkes Sediment, überwiegend aus polynucleären Leukocyten bestehend, ganz vereinzelte Monokokken, keine Tuberkelbazillen. Es folgten dann 2 Tage scheinbarer Besserung, worauf eine starke Verschlimmerung des Zustandes eintrat. Die Benommenheit nahm zu. Im Röntgenbild sind einige Verkalkungen an der linken Spitze und rechten Lungenhilus, Andeutung von Marmorierung links zu sehen. Der Zustand der Patientin verschlimmerte sich zusehends; immer tiefer benommen. Durch Lumbalpunktion konnte keine Erleichterung gebracht werden. Am Tag vor dem Tod wurden im Lumbalpunktat intra- und extrazelluläre Diplokokken nachgewiesen. Der Tod erfolgte in tiefem Koma mit starkem Puls- und Temperaturanstieg, zwei Monate nach Spitaleintritt, also zweieinhalb Monate nach Krankheitsbeginn.

Die Obduktion ergab: Leptomeningitis purulenta cerebrospinalis; Pyocephalus internus, Encephalitis haemorrhagica von Pons und Medulla oblongata; eitrige Bronchitis. Die Impfung von der Pia des Rückenmarkes ergab reichlich gramnegative Diplokokken, spärlich gramnegative Stäbchen, Staphylokokken.

Interessant ist dieser Fall durch die lange Dauer der Krankheit (2½ Monate), durch die Mischinfektion mit Staphylokokken und gramnegativen Stäbchen, durch die Sensibilitätsstörungen, die im Verlauf der Krankheit auftraten, und durch ihren wechselnden Charakter, sowie durch das Auftreten multipler encephalitischer Herde. Die Diagnose, die bis zum Todestag schwankte, wurde erst am letzten Tag vor dem Tode durch den Nachweis von intrazellulären Kokken gesichert. Der atypische Verlauf ließ sich durch die Mischinfektion erklären.

Der fünfte Fall (M. 630, 1921) ist dadurch besonders interessant, daß sich an die Meningitis eine Meningokokkensepsis anschloß, die durch Autovakzinetherapie augenscheinlich geheilt wurde, und daß sich im Verlaufe der Krankheit mancherlei, teilweise mit der Therapie zusammenhängende Zwischenfälle ereigneten, wie anaphylaktischer Shock. Wir geben deshalb die Krankengeschichte etwas ausführlich:

Der Patient, ein 17jähriger Mechanikerlehrling, erkrankte plötzlich am 9. IV. 1921 mit heftigem Fieber und Kopfschmerzen. Am andern Tag fühlte er sich wohl. Am 11. IV. wieder hohes Fieber, Erbrechen, Kopfschmerzen und Nackenschmerzen. Am 12. IV. Temperatur morgens unter 37°. Nachmittags gegen 5 Uhr heftige Kopf- und Nackenschmerzen, Erbrechen, Herpes labialis und facialis ist am 5. IV., also 4 Tage vor Krankheitsbeginn, aufgetreten. Am 13. IV. Eintritt in das Bürgerspital.

Damals etwas somnolent, aber klar, Pupillen waren etwas weit, Reaktion auf Licht etwas träge.

Abdomen etwas eingezogen, gespannt.

Patellarreflexe gesteigert, Achilles- und Fußsohlenreflexe lebhaft. Kernig deutlich.

Im Lumbalpunktat keine Bakterien, fast ausschließlich polynukleäre Leukocyten.

Am 2. Tage nach Spitaleintritt wurden im Lumbalpunktat Meningokokken nachgewiesen.

Am 14. IV. intradurale Injektion von 20 cm^3 Antimeningokokkenserum. Schlief die Nacht besser. Am andern Tag Temperatur subfebril. Subjektiv fühlte er sich wohler. Er bekam dann

am 15. und 16. IV. 20 cm³ Antimeningokokkenserum intralumbal. Am 17. IV. morgens Temperatur subfebril. Allgemeinbefinden ordentlich. Abends plötzlich Temperaturanstieg, leichte Somnolenz. An Gesicht, Armen und Beinen urticaria-artige hellrote, wenig erhabene, linsen- bis fünfcentimstückgroße, nicht juckende Papeln. Am folgenden Tag Temperatur wieder subfebril. Am 20. IV. remittierendes Fieber und Druckpuls. Dieser Fiebertypus hielt auch in den folgenden Tagen an.

Am 22. IV. nach intraduraler Injektion von 18 cm³ Antimeningokokkenserum starke, in das Kreuz und in die Beine ausstrahlende Schmerzen, welche immer heftiger wurden. Es traten deutliche Zeichen von Hirndruck auf: Druckpuls, Erbrechen, verlangsamte Atmung. Die Temperatur stieg an. Der Patient wurde benommen, zeitweise cyanotisch. Die Drucksymptome hielten auch am folgenden Tage an. Die Temperatur war hoch. Erst die Lumbalpunktion (Anfangsdruck 35 cm³ Wasser) mit Entleerung von zirka 30 cm³ Liquor brachte Erleichterung. Er wurde ruhiger, schlief viel, erbrach nicht mehr.

Am 24. IV. ging die Temperatur gegen Abend etwas herunter und war am folgenden Tag bis unter die Norm (35,3°) gefallen. Patient fühlte sich dann wohl. Puls niedrig, aber gut. Dann traten an den Nachmittagen unter starkem Kältegefühl Temperaturanstiege auf mit Morgenremissionen bis unter die Norm.

Es wurden Blutplatten angelegt, in denen Meningokokken nachgewiesen wurden.

Die Morgenremissionen und die abendlichen Temperaturanstiege hielten weiter an. Patient fühlte sich in den fieberfreien Perioden wohl, aß mit gutem Appetit. Hatte keine Kopfschmerzen und wenig Nackenschmerzen. Es wurde die Diagnose Meningokokkensepsis gestellt. Am 3. V. wurde dem Patienten 0,5 cm³ Antimeningokokkenserum subkutan injiziert, 35 Minuten später 10 cm³ intravenös.

Noch während der Injektion klagte der Patient über Brennen und Hitzegefühl über der Brust, wurde cyanotisch, unruhig, erbrach, fing an zu husten, klagte über heftigste Atemnot. Die Cyanose nahm immer zu. Der Puls wurde klein, fadenförmig und verschwand zeitweise ganz. Die Herztöne wurden kaum hörbar. Momentweise wurde er benommen. Er wurde blaß, die Lippen cyanotisch. Es traten Oedeme an den Lidern und am ganzen Kopf auf. Die Lungengrenzen waren hochgradig erweitert. Allmählich besserte sich der Zustand. Der Puls wurde kräftiger (er betrug die ganze Zeit 70 bis 90 in der Minute). Die Dyspnoe wurde geringer, die Oedeme schwanden. Der anaphylaktische Shock dauerte zirka 20 Minuten. Im Anschluß daran trat ein heftiger Schüttelfrost und ein hämorrhagisches Exanthem auf der Brust auf. Das Fieber mit Morgenremissionen dauerte weiter an. In den fieberfreien Zeiten fühlte sich Patient gut, hatte guten Appetit. Am 8. V. wieder starkes papulöses Exanthem, besonders im Gesicht, welches nach einer Stunde schwand. Tags darauf intravenöse Injektion von 5 cm³ Elektraurol. Innerhalb der nächsten Viertelstunde trat eine sehr starke ödematöse Schwellung der Lider des rechten Auges auf. Eine Stunde nach der Injektion Schüttelfrost. Sonst waren keine anaphylaxieähnlichen Erscheinungen wahrnehmbar. Am 17. V. Herzgrenzen normal, leises systolisches Geräusch über der Pulmonalis, unreiner erster Ton über der Spitze. Am 24. V. fleckiges, rotes papulöses Exanthem, besonders am Kopf und an den Händen. Die abendlichen Temperaturen hielten weiter an. Am 31. V. Injektion von 5 cm³

Septacrol. Abends wurden Intradermoinjektionen mit normalem Pferdeserum ½ bis 1 Tropfen, unverdünnt und in Verdünnung 1 : 10 gemacht. An beiden Stellen nach einer Viertelstunde Quaddelbildung. Am andern Morgen war die Quaddelbildung nicht mehr sichtbar. Gegen Mittag war die Stelle der unverdünnten Seruminjektion wieder urticaria-artig erhaben, mit rotem Hof. Am 2. VI. intravenöse Injektion von 9 cm³ Septacrol. Am 4. VI. wurden Intradermoinjektionen mit Normal-Pferdeserum von unverdünnt bis zur Verdünnung 1 : 1 000 000 gemacht. Es wurde ½ bis 1 Tropfen injiziert. Quaddeln und Rötung sind nach 2—5 Minuten aufgetreten und nach einer Stunde abgeblaßt. Am andern Morgen sind keine Quaddeln aufgetreten.

Verdünnung des Serums	Area	Infiltration (Quaddel)
unverdünnt	++	++
Verdünnung 1: 10	++	++
„ 1: 100	+	+
„ 1: 1000	—	+
„ 1: 10000	—	—
„ 1: 100000	—	—

Nach 6 Tagen wurden intradermale Injektionen von Meerschweinchenserum gemacht. Die Reaktion ist nach einer Stunde verschwunden.

Verdünnung des Serums	Area	Infiltration
unverdünnt	+	++
Verdünnung 1: 10	—	+
„ 1: 100	—	—

Am 12. VI. am Nachmittag wieder ein meningitischer Schub, der 4 Tage anhielt. Dann Besserung, Temperaturabfall auf die Norm, Abnahme der Nackenstarre und der Kopfschmerzen.

Die Temperatur zeigte wieder den früher erwähnten Anstieg an den Nachmittagen und Abfall am Morgen. Nachher nahm die Kurve den Typus einer Tertiana an. Das Fieber trat jeden zweiten Tag auf. In den fieberfreien Perioden subjektives Wohlbefinden, aß gut, nahm an Gewicht zu.

Am 1. VIII. wieder Meningokokken im Blut gefunden.

Da der Kranke auf fremdes Serum mit anaphylaktischen Erscheinungen reagierte, wurde eine Autovakzine hergestellt: 23 Serumröhrchen (Rinderserum) 20stündiger Kulturen (gutes Wachstum) wurden in 4 × 10 cm³ steriler Ringerlösung aufgeschwemmt, mit Ringer auf 50 cm³ aufgefüllt, abgetötet durch Erwärmen während einer Stunde bei 60°; Zusatz von Karbol 0,5%. Mischung stark trübe.

Von diesen Stammlösungen wurden angewandt:

Am 11. VIII. 1921	1 : 1,000,000	+ 0,5 Carbol
„ 19. „ „	1 : 100,000	
„ 26. „ „	1 : 10,000	
„ 20. XI „	1 : 1,000	

Am 16. VIII. Beginn der Autovakzinetherapie mit 2 cm³ Vakzine 1 : 1 000 000; vom 19. VIII. ab in Verdünnung von 1 : 100 000; vom 28. VIII. in 1 : 10 000 und vom 21. IX. ab in Verdünnung 1 : 1000 jeden zweiten Tag.

Schon eine Woche nach dem Beginn dieser Therapie war die Temperatur subfebril, dann in den späteren Tagen mitunter auch

afebril. Nur an einem Tag stieg die Temperatur ohne Grund an und sank am andern Tag wieder.

2 Monate nach Beginn der Autovakzinetherapie war Patient vollständig fieberfrei. Die Autovakzination wurde sehr gut vertragen.

Patient konnte 2½ Monate nach Beginn der Autovakzinetherapie, also 5 Monate und 3 Wochen nach Beginn der Erkrankung, aus dem Spital entlassen werden.

Dieser Fall von Meningokokkensepsis ist interessant durch die lange Dauer der Erkrankung (5¾ Monate), durch die Meningokokkensepsis, in deren Verlauf nochmals meningitische Erscheinungen auftraten und durch die günstige Wirkung der Autovakzinetherapie.

Das gewöhnliche Antimeningokokkenserum war in diesem Fall nicht zu brauchen, da der Patient mit heftigen anaphylaktischen Erscheinungen reagierte. Sogar nach einer Injektion von Electraurol traten Oedeme der Augenlider auf.

Bei den Intradermoinjektionen mit Normal-Pferdeserum trat Quaddelbildung am Orte der Injektion bis zur Verdünnung 1:1000 auf, während bei Intradermoinjektionen von Meerschweinchenserum die Infiltration nur bis zur Verdünnung 1:10 auftrat.

Literatur:

Jochmann: Im Handbuch der innern Medizin von Mohr Stähelin. Basel 1921. — Finkelnburg, R.: Die Erkrankungen der Meningen im Handbuch der Neurologie. Herausgegeben von Lewandowsky. Bd. II, 1, 1911. — Ziehen, Th.: Krankheiten des Gehirns einschließlich des verlängerten Markes. Im Handbuch der prakt. Medizin von Ebstein-Schwalbe. II. Aufl., Bd. III, 1905. — Lenhartz: Die septischen Erkrankungen. In Nothnagels Handbuch der speziellen Pathologie und Therapie. Bd. III, 2, 1903. — Soergel, Clara: Ueber die Hauterscheinungen und die Mischinfektionen bei der Meningokokkenmeningitis. Inaugural-Dissertation Jena 1917. Dort auch ausführliche Literaturübersicht über Meningokokkensepsis und Mischinfektionen. — Hochhaus, H.: Ueber die abortiven Formen der Meningitis cerebrospinalis. D. m. W. 1915, S. 1185. — Gruber, G.: Zur Lehre vom Wesen, Verbreitung und Bekämpfung der Meningokokkenmeningitis. Zschr. f. Hyg. 1915, S. 219. — Morgenstern, H.: Exanthem und Rezidiv bei Meningitis epidemica. D. m. W. 1915, S. 1364. — Morawitz: Im Handbuch der ärztlichen Erfahrungen im Weltkriege 1914—1918. Bd. III, herausgegeben von Schjering, 1921. — Kruse, W.: Einführung in die Bakteriologie. 1920. — Compton, A.: Beziehungen der Ausbreitung der Meningitis cerebrospinalis zur Witterung. Bericht aus der Akademie der Wissenschaften in Paris. M. m. W. 1916, S. 288. — Matthes: Lehrbuch der Differentialdiagnostik innerer Krankheiten. 1922, III. Aufl., S. 185.

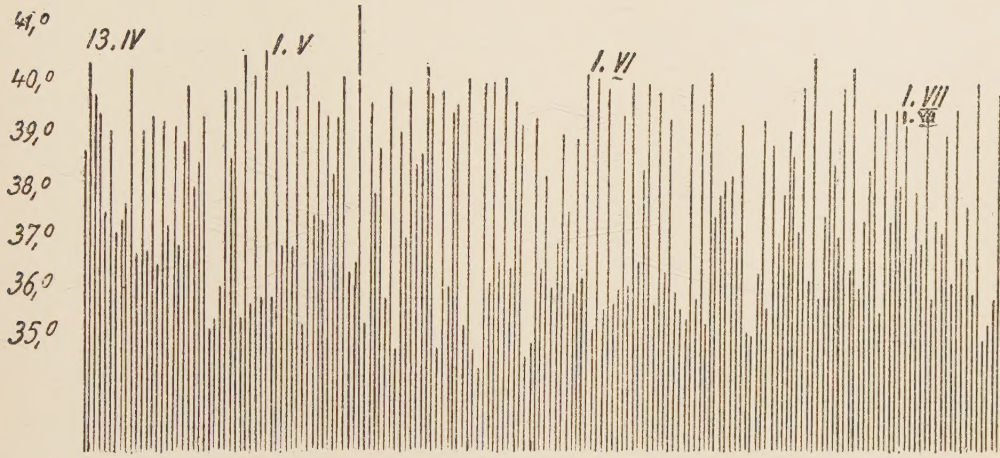
41,°
40,°
39,°
38,°
37,°
36,°
35,°
13. IV
1. V
1. VI
1. VII

Pockenvaccine:
1:1000000
1:100000
1:10000
1:1000
I. VIII
I. IX
I. X